

# Výsledky léčby externí podpory aortálního kořene a ascendentní aorty u prvních 100 pacientů v České republice

(Outcomes of personalised external aortic root support implantation in 100 patients in the Czech Republic)

Petr Němec<sup>a,b</sup>, Jan Pirk<sup>c</sup>, Ivo Skalský<sup>d</sup>, Tomáš Matějka<sup>e</sup>, Pavel Žáček<sup>f</sup>, Tomáš Grus<sup>g</sup>, Vilém Rohn<sup>h</sup>, Petr Šantavý<sup>ch</sup>, Alice Krebsová<sup>c</sup>, Ondrej Szárszo<sup>i</sup>, Lydie Tauchenová<sup>c</sup>, Daniela Žáková<sup>a,b</sup>, Radka Kočková<sup>c</sup>, Petr Fila<sup>a,b</sup>

<sup>a</sup> Centrum kardiovaskulární a transplantační chirurgie, Brno

<sup>b</sup> Klinika kardiovaskulární a transplantační chirurgie, Lékařská fakulta Masarykovy univerzity, Brno

<sup>c</sup> Klinika kardiovaskulární chirurgie, Institut klinické a experimentální medicíny, Praha

<sup>d</sup> Kardiochirurgické oddělení, Nemocnice Na Homolce, Praha

<sup>e</sup> Dětské kardiocentrum, 2. lékařská fakulta Univerzity Karlovy a Fakultní nemocnice v Motole, Praha

<sup>f</sup> Kardiochirurgická klinika, Lékařská fakulta Univerzity Karlovy a Fakultní nemocnice Hradec Králové, Hradec Králové

<sup>g</sup> II. chirurgická klinika – kardiovaskulární chirurgie, 1. lékařská fakulta Univerzity Karlovy a Všeobecná fakultní nemocnice v Praze, Praha

<sup>h</sup> Klinika kardiovaskulární chirurgie, 2. lékařská fakulta Univerzity Karlovy a Fakultní nemocnice v Motole, Praha

<sup>ch</sup> Kardiochirurgická klinika, Lékařská fakulta Univerzity Palackého a Fakultní nemocnice Olomouc, Olomouc

## INFORMACE O ČLÁNKU

### Historie článku:

Vložen do systému: 20. 2. 2022

Přepřevzat: 7. 4. 2022

Přijat: 25. 4. 2022

Dostupný online: 7. 11. 2022

### Klíčová slova:

Aortopatie

Dilatace aorty

Disekce aorty

PEARS

## SOUHRN

Dilatace kořene a/nebo ascendentní aorty je spjata s vyšším rizikem akutní disekce. U nemocných bez chlopenní vady, kteří nesplňují kritéria pro její náhradu, byla v posledních letech zavedena do praxe metoda PEARS (personalized external aortic root support). Spočívá v implantaci na míru vyrobené dakronové sítky, která zabrání progresi dilatace aorty. V práci jsou prezentovány výsledky prvních 100 implantací této sítky u pacientů v České republice.

**Soubor nemocných a metodika:** Soubor tvořilo 77 mužů a 23 žen, průměrného věku  $40,4 \pm 15,3$  roku. U 87 pacientů byla prokázána geneticky podmíněná aortopatie (porucha pojivové tkáně a/nebo bikuspidální aortální chlopeň). U 14 pacientů byla aortální regurgitace větší než 1. st, ale u žádného větší než 2. st. Maximální rozměry aortálního kořene a ascendentní aorty byly 60, resp. 59 mm.

**Výsledky:** U všech pacientů byla sítka úspěšně implantována, u 35 za srdeční akce bez mimotělního oběhu. V časném pooperačním průběhu byly u 35 pacientů přítomny klinické nebo laboratorní známky zánětu, u 23 pacientů přechodné supraventrikulární poruchy srdečního rytmu. Průměrná doba hospitalizace činila  $8,4 \pm 2,4$  dne a žádný pacient v časném pooperačním průběhu nezemřel. Pacienti byli sledováni v průměru  $18,1 \pm 17,2$  měsíce a na kontrolním vyšetření došlo ve srovnání s předoperačními hodnotami k významnějšímu zmenšení rozměrů kořene, sinotubulární junkce i ascendentní aorty.

**Závěr:** Střednědobé sledování pacientů s dilatací aorty po implantaci PEARS ukázalo, že tato metoda brání dilataci aorty a je dobrým preventivním opatřením před možnou aortální disekcí.

© 2022, ČKS.

## ABSTRACT

Dilatation of the aortic root and/or ascending aorta is associated with an increased risk of acute dissection. Personalized external aortic root support (PEARS) is a new method that was introduced in last years for these patients without any significant valve disease who do not fulfil the criteria for aortic root or ascending aorta replacement. It is a custom-made macroporous mesh that stabilises the aortic wall. We present the results of the first 100 consecutive patients in whom PEARS was implanted.

Adresa pro korespondenci: MUDr. Petr Fila, Ph.D., Centrum kardiovaskulární a transplantační chirurgie, Pekařská 53, 656 91 Brno, email: petr.fila@ckctch.cz  
DOI: 10.33678/cor.2022.045

**Methods:** The cohort of patients consists of 77 men and 23 women, average age  $40.4 \pm 15.3$  years. Genetically driven aortopathy was proved in 87 patients. Fourteen patients have aortic regurgitation more than grade 1 but none of them more than grade 2. Maximal diameter of the aortic root and ascending aorta were 60 and 59 mm, respectively.

**Results:** The implantation of the mesh was successful in all the patients; cardiopulmonary bypass was not used in 35 patients. Clinical or laboratory signs of the inflammation were detected in 35 patients and supra-ventricular rhythm disturbances in 23 patients were presented in the early postoperative period. Average length of stay was  $8.4 \pm 2.4$  days and none patient died in the early postoperative period. Mean follow-up of all patients was  $18.1 \pm 17.2$  months. Significant reduction of root, sinotubular junction, and ascending aorta dimensions were proved.

**Conclusion:** Mid-term results of patients with the aortic root and/or ascending aorta dilatation after PEARS implantation showed that this method is a good preventative tool of further dilatation and possible aortic dissection.

**Keywords:**

Aorta dilatation  
Aortic dissection  
Aortopathy  
PEARS

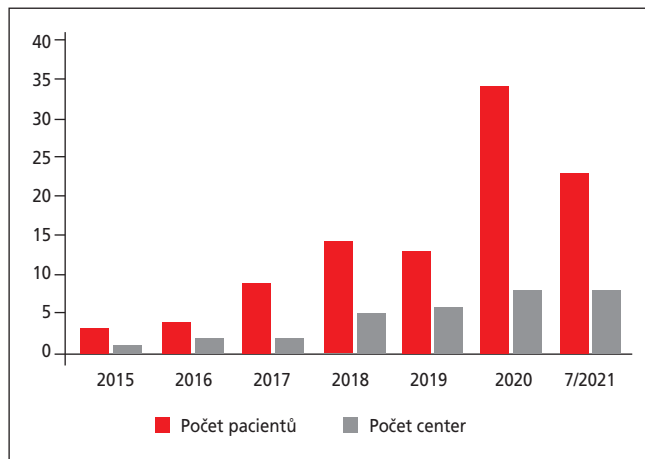
## Úvod

Jednou ze základních charakteristik geneticky asociovaných aortopatií je dilatace kořene a/nebo ascendentní aorty. Její progresse může dospět ke katastrofické události, kterou je akutní disekce. Za zlatý standard léčby byla dlouho považována náhrada dilatované části aorty a aortální chlopně konduitem s mechanickou chlopní. Komplikace související s přítomností mechanické chlopně vedly ke snaze najít jiný typ výkonu, a tak by dnes metodou volby měla být zachovná operace, při které bude odstraněna patologická aortální stěna, ale zachována správně fungující aortální chlopeň. Tento typ operace je však technicky poměrně náročný, proto zatím nedoznal univerzálního rozšíření. Další cestou bylo hledání méně rizikové meto-



Obr. 1 – Individuálně vyrobené PEARS

dy, jako je zevní podpora aortální stěny, která by zamezila její další dilataci a byla použitelná i jako preventivní výkon u pacientů s méně dilatovanou aortou. První taková práce byla publikována již v roce 1971<sup>1</sup> a pak následovaly další, ale žádná z nich nedosáhla většího ohlasu.<sup>2,3</sup> Jejich nevýhody byly odstraněny použitím zcela nové techniky, kdy je vytvořena speciální porézní dakronová síťka vyrobená každému pacientovi na míru (personalized external aortic root support - PEARS) (obr. 1).



Obr. 2 – Počet pacientů a počet center implantujících PEARS v ČR

## Soubor nemocných a metodika

Předmětem studie je retrospektivní analýza prospektivně shromažďovaných údajů všech konsektivních pacientů, u kterých byl implantován PEARS na 8 pracovištích České republiky v období od ledna 2015 do července 2021. Většina operací byla provedena v letech 2020 a 2021 (obr. 2).

Předoperační charakteristika pacientů je uvedena v tabulce 1. Většina pacientů v souboru byli muži, věk se pohyboval v širokém rozmezí od 8 do 77 roků. U 87 pacientů byla prokázána geneticky podmíněná aortopatie (porucha pojivové tkáně a/nebo bikuspidální aortální chlopeň). U 14 pacientů byla aortální regurgitace 1.–2. stupně, ale u žádného větší než 2. stupeň. Maximální rozměry aortálního kořene a ascendentní aorty byly 60, resp. 59 mm.

U každého pacienta byl podle předem definovaného protokolu CT vyšetření vyroben 3D model kořene a ascendentní aorty a dle něj pak vyrobena speciální porézní síťka z dakronu (obr. 1). Každému pacientovi jsou vyrobeny dvě velikosti sítky; 100% velikost odpovídá velikosti aortálního lumen (dle kontrastu při CT vyšetření), druhá 95% velikost umožňuje větší symetrickou redukci obvodu kořene nebo ascendentní aorty.

Operace spočívá v obalení kořene a ascendentní aorty touto sítkou. Síťka je ukotvena zevně v úrovni anulu aortální chlopně. Implantace je možná na bijícím srdci v řízené hypotenzi nebo s použitím mimotělního oběhu (MTO). Použití MTO je závislé na morfologickém nálezu, hemo-

dynamické stabilitě nebo preferenci chirurga. Podrobně byla technika implantace popsána v literatuře.<sup>4,5</sup>

### Statistické metody

Kontinuální proměnné byly prezentovány jako průměr  $\pm$  směrodatná odchylka (SD), kategorické proměnné jako počet – n (%). K hodnocení statistické významnosti u proměnných byl použit párový t-test. Při hodnocení statistické významnosti proměnných byli vyjmuti pacienti, u kterých nebyly k dispozici obě naměřené hodnoty, takže rozměry anulu byly porovnány u 61 pacientů, rozměry kořene u 76 pacientů, rozměry sinotubulární junkce u 59 pacientů a rozměry ascendentní aorty u 72 pacientů.

### Výsledky

Operace s použitím MTO byla provedena u 65 pacientů, jeho trvání bylo v průměru 86,5 minuty, délka trvání MTO u pacientů, kde byla provedena pouze implantace PEARS bez dalšího výkonu, byla  $62,8 \pm 19,2$  minuty. U 21 pacientů byl proveden další výkon, který si většinou vyžádal i srdeční zástavu. Nejčastěji se jednalo o výkon na koronárních tepnách nebo na mitrální chlopni (tabulka 2).

V časném pooperačním sledování se nejčastěji vyskytly klinické (teplota, perikardiální nebo pleurální výpotek) nebo laboratorní známky (elevace zánětlivých markerů) systémové zánětlivé odpovědi a supraventrikulární poruchy srdečního rytmu. Závažnější komplikace byly řídké a všechny se podařilo vyřešit během hospitalizace. Průměrná doba hospitalizace dosahovala  $8,4 \pm 2,4$  dne, v časném pooperačním období nezemřel žádný pacient.

Pacienti byli sledováni v průměru 18,1 měsíce a při kontrolním vyšetření došlo ve srovnání s předoperačními hodnotami k zmenšení rozměrů kořene, sinotubulární junkce i ascendentní aorty a ke snížení počtu pacientů s aortální regurgitací (tabulka 3). Jeden pacient byl ale pro progresi aortální vady reoperován 14 měsíců po implantaci PEARS.

**Tabulka 1 – Charakteristika pacientů**

	n ± SD (max; min)
Věk (roky)	40,4 ± 15,3
Muži/ženy	77/23
Choroba pojiva	
Marfanův syndrom	34
Loeysův–Dietzův syndrom	6
Jiná	19
BAV	33
EF LK (%)	61,0 ± 5,7
Aortální regurgitace > 1 st.	14 (max. 2. st.)
CT	
Anulus	30,2 ± 4,2 (41; 21)
Kořen	46,5 ± 5,8 (60; 33)
STJ	38,5 ± 6,5 (53; 28)
AA	40,4 ± 10,5(59; 23)

AA – ascendentní aorta; BAV – bikuspidální aortální chlopeč; CT – výpočetní tomografie; EF LK – ejekční frakce levé komory; STJ – sinotubulární junkce.

**Tabulka 2 – Intraoperační údaje**

	n ± SD (max; min)
Předchozí srdeční operace	5
Další operační výkon	21
ACB, sutura koronární tepny	5
MVP, MVR	6
MVP, TVP, ACB	1
Uzávěr DSS II. typu	2
Uzávěr DAP	1
MAZE	1
Pulmonální homograft	1
Rossova operace	1
Ligatura AV píštěle	1
Extraanatomický bypass	1
Plastika hrudní stěny	1
Mimotělní oběh	65; 86,5 ± 50,9 (242; 25) min

ACB – aortokoronární bypass; AV – arteriovenózní; DAP – otevřená tepenná dučej; DSS – defekt síňového septa; MVP – plastika mitrální chlopně; MVR – náhrada mitrální chlopně; TVP – plastika trikuspidální chlopně.

**Tabulka 3 – Pooperační sledování**

	n ± SD (max; min)
Doba hospitalizace (dny)	8,4 ± 2,4
Časné pooperační komplikace	
Známky zánětu	35
SV poruchy rytmu	23
Fibrilace komor	2
Ischemie myokardu	3
Přechodné neurologické komplikace	4
Reoperace pro krvácení	3
Doba sledování (měsíce)	18,1 ± 17,2 (74; 1)
Reoperace	1
Aortální regurgitace > 1 st.	7
EF LK (%)	59,2 ± 7,1
Anulus (mm)	30,5 ± 4,2
Kořen	43,8 ± 6,6*
STJ	37,8 ± 6,2*
AA	37,1 ± 8,9*

AA – ascendentní aorta; EF LK – ejekční frakce levé komory, STJ – sinotubulární junkce; SV – supraventrikulární.

\* Statisticky významná změna hodnot  $p < 0,05$  oproti předoperačním hodnotám.

### Diskuse

Akutní disekce aorty je katastrofická událost spojená a vysokou mortalitou. Bylo prokázáno, že její riziko vzrůstá s narůstáním rozměru kořene a/nebo ascendentní aorty. Plánované řešení dilatace aorty pomocí tradiční resekcí metody, jako je náhrada dilatované části aorty a aortální chlopně konduitem s chlopni nebo záchovné operace, jsou rozsáhlé a technicky náročné výkony. Proto je snaha o vytvoření méně rozsáhlého, ale bezpečného výkonu, který by byl vhodný zejména pro pacienty, jejichž rozměr dilatované aorty ještě nedosahuje doporučených indikačních kritérií.

Metoda PEARS byla vynalezena a poprvé použita u autora patentu v Anglii v roce 2005.<sup>6</sup> Od té doby se postupně rozšiřuje po celém světě a dnes je používána již v 11 zemích. Celkem bylo implantováno již více než 500 PEARS. V České republice byla poprvé použita v roce 2015 a zejména v posledních dvou až třech letech zaznamenala tato nová metoda prudký rozvoj. PEARS byl implantován již v osmi centrech, což je vůbec nejvyšší počet center na jeden stát.<sup>7</sup>

Většinou indikací k implantaci PEARS jsou stále dospělí pacienti s vrozenými chorobami pojiva (Marfanův syndrom, Loeysův–Dietzův syndrom apod.) a s dilatací kořene aorty, pro které byla metoda původně vytvořena. Díky výborným výsledkům se indikační kritéria rozšířila na dětskou populaci, pokud dilatace kořene nebo ascendentní aorty dosahuje rozměrů blízkých aortě u dospělých,<sup>8</sup> a i na další aortopatie, zejména na pacienty s bikuspidální aortální chlopní (BAV) a dilatovanou ascendentní aortou, kteří dnes tvoří už 15–25 % operovaných.<sup>7</sup> U BAV jsme nehodnotili typ chlopně a implantace PEARS byla indikována u pacientů bez vady aortální chlopně nebo s regurgitací do 2. stupně s předpokladem udržení dlouhodobé funkce chlopně, tedy ve stadiu, kdy by záchovná operace nebyla indikována. Dosažené zkušenosti ukazují, že implantaci PEARS je možné kombinovat s dalšími nutnými výkony na srdci (revaskularizace myokardu, MAZE, výkony na mitrální chlopní nebo korekce vrozených vad).<sup>7,9,10</sup> Přesnější indikační kritéria nebo kontraindikace k použití PEARS nejsou zatím v literatuře stanoveny. Na základě našich prvních zkušeností se PEARS jeví jako vhodná léčebná metoda u nemocných s dilatací ascendentní aorty nebo kořene do 60 mm, bez aortální stenózy a s aortální regurgitací maximálně do 2. st. Za relativní kontraindikaci by bylo možné považovat velmi tenkou stěnu aorty, zejména v pravém koronárním sinu s těsně naléhajícím svalovým výtokem pravé komory.

Použití mimotělního oběhu prošlo na všech pracovištích určitým vývojem v závislosti na zkušenostech a zejména na morfologickém nálezu na kořeni aorty. Naše zkušenosti ukazují, že jeho použití je vhodné zvážit u dilatace kořene s vysokým odstupem pravé koronární tepny, kdy tkáň u odstupu bývá velmi křehká a při preparaci hrozí její poškození, které se pak obtížně řeší. Dalším příkladem je hluboké umístění aortálního anulu v pravém koronárním sinu, kdy naléhající část svalového výtoku pravé komory je jen těžko odpreparovatelná od tenké stěny kořene. Hemodynamická nestabilita během preparace je další jasnou indikací k MTO.

Asi u třetiny nemocných je však třeba počítat se vznikem systémové zánětlivé odpovědi s klinickými příznaky nebo bez klinických příznaků (subfebrilie, febrilie, perikardiální nebo pleurální výpotky apod.). Tato reakce pravděpodobně souvisí s velkou plochou implantovaného cizího materiálu a je poměrně snadno ovlivnitelná pooperační léčbou antiflogistiky. Stejný důvod zřejmě vede i k poměrně častému výskytu pooperačních supraventrikulárních arytmií ve formě fibrilace nebo flutteru síní.

Střednědobé výsledky ukazují, že se úspěšně podařilo zastavit dilataci kořene nebo ascendentní aorty. Podobné výsledky jsou potvrzeny i v literatuře, kde v doposud největším publikovaném souboru prvních 200 pacientů byla perioperační mortalita 0,5 % a reoperace byla nutná jen

u tří pacientů.<sup>10</sup> U žádného pacienta se nevykytla akutní disekce. V našem souboru byla nutná reoperace jen u jednoho pacienta, a to pro progresi aortální vady. Dle současných zkušeností by takový pacient k PEARS dnes indikován nebyl, protože kromě hemodynamicky nevýznamné regurgitace 0,5 stupně měl i nevýznamnou stenózu s peak gradientem 15 mm Hg a dómíngem chlopně. U žádného nevznikla akutní disekce.

Podle literárních zkušeností se ukazuje, že zpevněním nebo zmenšením aortálního anulu, zejména při použití 95 % PEARS došlo u poloviny pacientů ke zmenšení aortální regurgitace o jeden stupeň.<sup>10</sup> V tomto souboru však byli jen pacienti s aortální regurgitací do 2. stupně. Pacienti s regurgitací vyššího stupně s dilatací kořene nebo ascendentní aorty měli být směřováni spíše k záchovné operaci než k implantaci PEARS.

Dosažené perioperační výsledky jsou výborné, bez úmrtí a ukazují na to, že metoda je bezpečná. Bezpečnost metody má zásadní důležitost, protože se většinou jedná o preventivní operaci, která má zabránit aortální disekci jako hlavní příčině úmrtí pacientů s geneticky podmíněnými aortopatiemi.

Od první implantace PEARS uplynulo již více než 17 let a morfologie kořene a ascendentní aorty se u tohoto pacienta nemění, stejně tak jako u dalších 29 pacientů sledovaných více než deset let.<sup>7</sup> Také náš soubor stejně jako další studie potvrzuje trvanlivost metody, bez známek dilatace kořene nebo ascendentní aorty.<sup>11</sup> Přesto se jedná stále o metodu, která je relativně nová a nemá oporu v guidelines, a proto je třeba pečlivě pravidelné dlouhodobé sledování všech nemocných. Jako nejvhodnější se jeví kombinace transtorakálního echokardiografického vyšetření a nukleární magnetické rezonance (NMR) v intervalu jednoho roku až dvou let.<sup>12</sup> Pro účely hodnocení byly v této studii porovnány předoperační údaje CT s pooperačními údaji CT nebo NMR dle preference pracovišť.

Pečlivé dlouhodobé sledování je důležité i pro potvrzení úspěšnosti metody, protože se v literatuře stále objevují i skeptické názory nebo požadavky na eticky těžko uskutečnitelné randomizované studie.<sup>13</sup>

---

## Limitace studie

Hlavní limitací je fakt, že byla retrospektivně hodnocena data z různých pracovišť, jejichž přesná definice byla stanovena až v době jejich sběru (např. nebylo dopředu stanoveno, jaká metoda bude pro dlouhodobé sledování použita). Implantace 100 PEARS proběhly během více než pěti let a během této doby se postupně vyvíjela nejen chirurgická technika, ale i indikace. Vznikl tak velmi heterogenní soubor. Měnil se i význam a místo jednotlivých metod, na základě kterých byla u pacientů indikována operace a pooperačně byli sledováni (echokardiografie, NMR, CT).

---

## Závěr

Studie shrnuje výsledky implantace PEARS u prvních 100 pacientů v České republice. Použití této metody má svoje opodstatnění u pacientů s geneticky podmíněnými aor-

topatiemi, kteří jsou na hranici nebo doposud nesplňují kritéria pro náhradu aortálního kořene nebo ascendentní aorty. V rukou zkušených chirurgů je tato metoda bezpečná a představuje vhodný způsob léčby pro vybrané, dobře informované pacienty. Střednědobé výsledky potvrzují, že PEARS brání dilataci aorty, a tak předchází katastrofickým událostem.

#### Literatura

1. Robicsek F, Daugherty HK, Mullen DC. External grafting of aortic aneurysms. *J Thorac Cardiovasc Surg* 1971;61:131–134.
2. Hess PJ, Klodell CT, Beaver TM, Martin TD. The Florida sleeve: a new technique for aortic root remodeling with preservation of the aortic valve and sinuses. *Ann Thorac Surg* 2005;80:748–750.
3. Plonek T, Dumanski A, Obremaska M, Kustrzycki W. First beating-heart valve-sparing aortic root repair: a “corset” technique. *Ann Thorac Surg* 2015;99:1464–1466.
4. Kenny LA, Austin C, Golesworthy T, et al. Personalized External Aortic Root Support (PEARS) for Aortic Root Aneurysm. *Operative Techniques in Thoracic and Cardiovascular Surgery* 2021;26:290–305.
5. Nemeč P, Kolarik M, Fila P. Personalized external aortic root support – how to implant it. *Acta Chir Belg* 2022;122:70–73.
6. Golesworthy T, Lampérth M, Mohiaddin R, et al. The Tailor of Gloucester: a jacket for the Marfan’s aorta. *Lancet* 2004;364:1582.
7. Golesworthy T. ExoVasc® Personalised External Aortic Root Support (PEARS) Project Status – 23 March 2021, (2021). [https://www.researchgate.net/publication/350323827\\_ExoVasc\\_R\\_Personalised\\_External\\_Aortic\\_Root\\_Support\\_PEARs\\_Project\\_Status\\_-23\\_March\\_2021](https://www.researchgate.net/publication/350323827_ExoVasc_R_Personalised_External_Aortic_Root_Support_PEARs_Project_Status_-23_March_2021).
8. Austin C, Mathur SK, Pepper J. Personalised External Aortic Root Support (PEARS): Utilisation in dilatational aortopathies after the arterial switch operation V4. *Int J Cardiol* 2016;220:772–774.
9. Benedetto U, Jin XY, Hill E, et al. An Option for Concomitant Management of Moderate Marfan Root Aneurysm at the Time of Mitral Valve Repair: A Role for Personalized External Aortic Root Support *Ann Thorac Surg* 2016;102:e499–e501.
10. Van Hoof L, Rega F, Golesworthy T, et al. Treasure, Personalised external aortic root support for elective treatment of aortic root dilation in 200 patients. *Heart* 2021;107:1790–1795.
11. Izgi C, Newsome S, Alpendurada F, et al. External Aortic Root Support to Prevent Aortic Dilatation in Patients With Marfan Syndrome. *J Am Coll Cardiol* 2018;72:1095–1105.
12. Nemeč P, Pepper J, Fila P. Personalized external aortic root support. *Interact CardioVasc Thorac Surg* 2020;31:342–345.
13. Burke CR, Bavaria J. The personalized external aortic root support procedure: interesting niche or ready for prime time? *Heart* 2021;107:1768–1769.